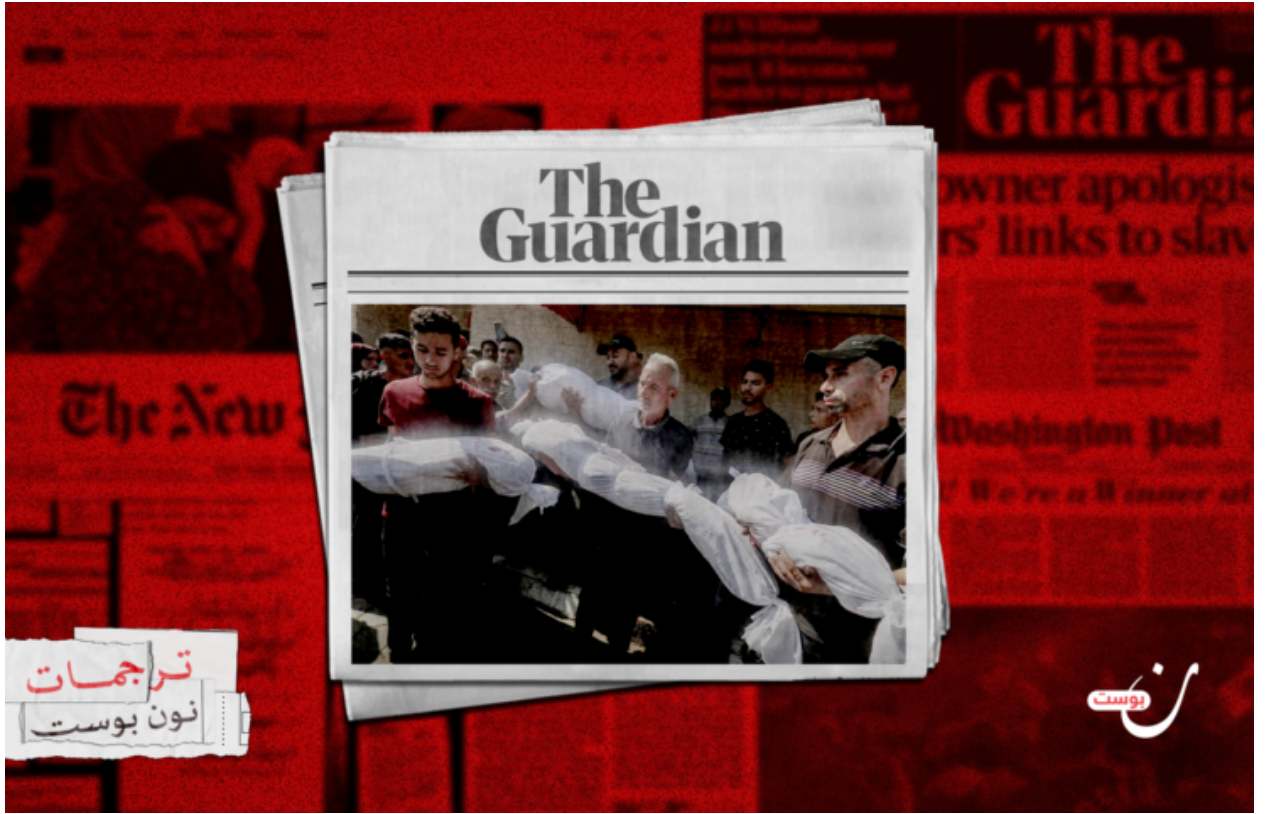

# حالات البتر في غزة.. أسلحة تفتيتية تتسبب في إصابات مدمرة

كتبه كريس ماكجريل | 14 يوليو 2024



ترجمات  
نون بوست

نون بوست

ترجمة وتحرير: نون بوست

يصف الجراحون الذين عملوا في المستشفيات الأوروبية والأقصى الجروح الواسعة التي تسببها الشظايا التي يقول الخبراء إنها مصممة لزيادة عدد الإصابات.

قال أطباء أجنب عملوا في غزة خلال الأشهر الأخيرة لصحيفة "الجارديان" إن الأسلحة المصنعة في "إسرائيل" والمصممة لنثر مستويات عالية من الشظايا تتسبب في إصابات مروعة للمدنيين في غزة وتؤدي الأطفال بشكل غير متناسب.

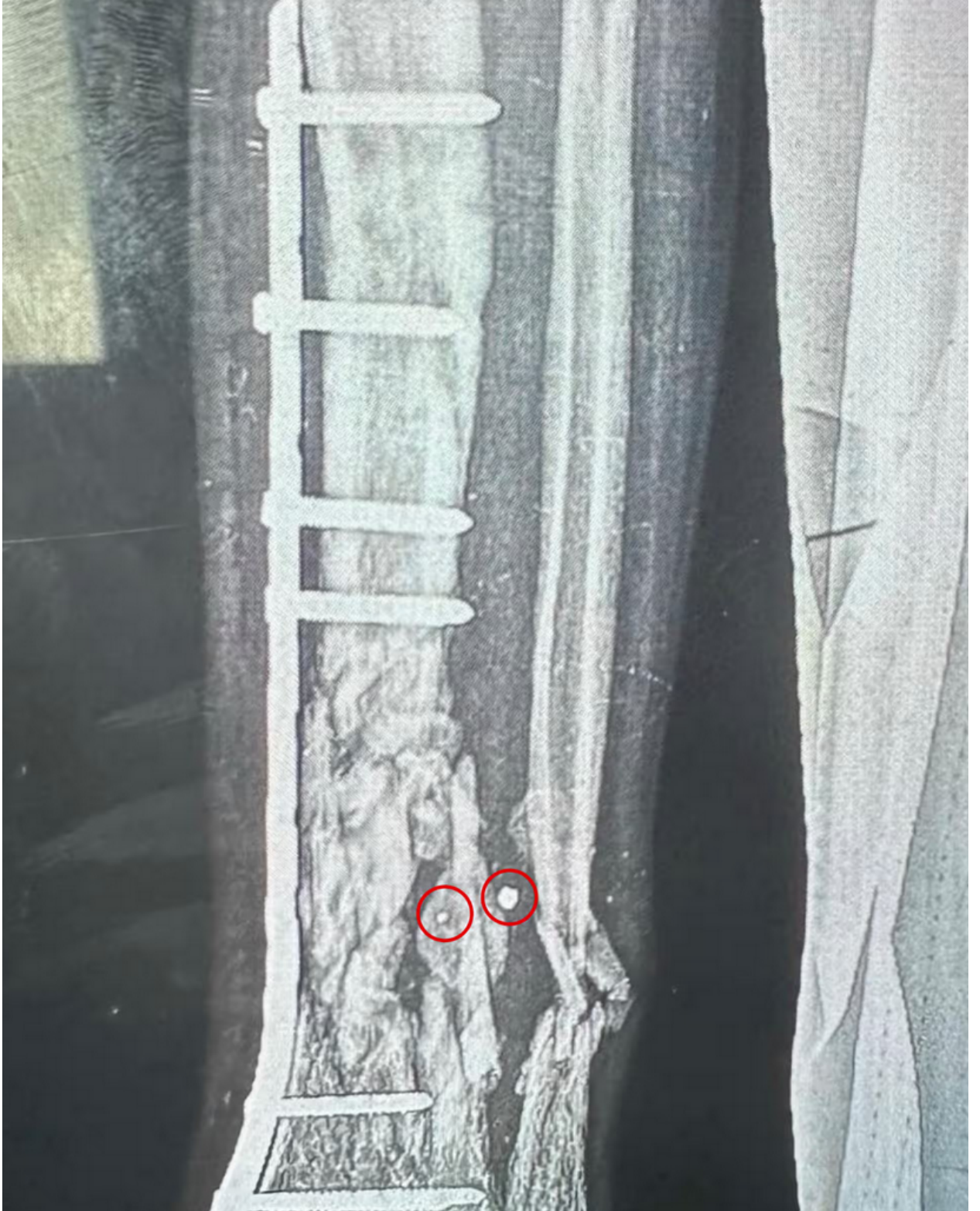وأوضح الأطباء أن العديد من الوفيات، وعمليات البتر، والإصابات المدمرة للأطفال الذين عالجهم جاءت من إطلاق الصواريخ والقذائف - في مناطق مكتظة بالمدنيين - والمعاناة بقطع معدنية إضافية مصممة لتفتت إلى قطع صغيرة من الشظايا.

وأفاد أطباء متطوعون في مستشفياتين بغزة إن غالبية عملياتهم كانت على أطفال أصيبوا بقطع صغيرة من الشظايا التي تترك جروح دخول بالكاد يمكن ملاحظتها ولكنها تسبب دمارًا واسعًا داخل

الجسم، وقالت منظمة العفو الدولية إن الأسلحة تبدو مصممة لزيادة عدد الإصابات إلى أقصى حد.

وقال فيروز صيدوة، وهو جراح إصابات من كاليفورنيا، عمل في المستشفى الأوروبي في جنوب غزة في نيسان/أبريل: “حوالي نصف الإصابات التي اعتنيتُ بها كانت لأطفال صغار. لقد رأينا الكثير من الإصابات بشظايا صغيرة جدًا لدرجة أنك قد تفوتها بسهولة أثناء فحص المريض، وقد كانت أصغر بكثير مما رأيته من قبل لكنها تسببت في أضرار هائلة في الداخل.”

وقال خبراء الأسلحة إن الشظايا والجروح تتسق مع الأسلحة المصنعة في “إسرائيل” والمصممة لإحداث أعداد كبيرة من الإصابات على عكس الأسلحة التقليدية المستخدمة لتدمير المباني، ويتساءل الخبراء عن سبب إطلاقها في مناطق مكتظة بالمدنيين.



الأشعة السينية للضرر الذي لحق بساق فتاة تبلغ من العمر 15 عامًا جراء شظايا التفطيت، بعضها لا يزال محشورًا في العظم.

وأضاف الجراح: "دخلت الشظايا من اليسار إلى عظم الساق (الظنوب) وخرجت عبر عظم الشظية إلى اليمين من الصورة. كلمتنا لوصف العظم المهشم تمامًا هي "متهشم"، فتهشم العظام لا يكون أكبر من هذا". ووضع الجراح صفيحة من الفولاذ المقاوم للصدأ مثبتة في عظم الساق.

وتحدثت صحيفة "الغارديان" مع ستة أطباء أجنبية عملوا في مستشفيات في غزة، هما المستشفى الأوروبي ومستشفى الأقصى، خلال الأشهر الثلاثة الماضية. ووصفوا جميعهم الجروح الواسعة التي تسببها الأسلحة "المتجزئة"، والتي قالوا إنها ساهمت في ارتفاع معدلات البتر منذ بداية الحرب. وأوضحوا أن الإصابات كانت تظهر في البالغين والأطفال، لكن الأضرار كانت أكثر شدة في أجسام الأطفال.

وقال الدكتور فيروز صيدوة: "الأطفال أكثر عرضة لأي إصابة نافذة لأن أجسامهم أصغر. أجزاءهم الحيوية أصغر وأسهل في التعطيل. وعندما يكون لدى الأطفال أوعية دموية ممزقة، تكون أوعيتهم الدموية صغيرة بالفعل مما يجعل إعادة تجميعها أمرًا صعبًا. فالشريان الذي يغذي الساق، الشريان الفخذي، يكون بسمك نودل فقط عند الأطفال الصغار. إنه صغير جدًا جدًا. لذا فإن إصلاحه والحفاظ على طرف الطفل مرتبًا به أمر صعب للغاية".

وعمل مارك بيرلوتر، جراح العظام من نورث كارولينا، في نفس المستشفى مع صيدوة؛ حيث قال: "بفارق كبير، أكثر الجروح شيوعًا هي جروح دخول وخروج بحجم ملليمتر أو اثنين. وأظهرت الأشعة السينية عظامًا مدمرة مع جرح صغير على جانب واحد وجروح صغيرة على الجانب الآخر، وعظم يبدو وكأن شاحنة ضخمة قد مرت فوقه. الأطفال الذين أجرينا عليهم العمليات، معظمهم كان لديهم هذه النقاط الصغيرة للدخول والخروج".

وبين بيرلوتر أن الأطفال الذين يصابون بقطع صغيرة من الشظايا غالبًا ما يموتون، وكثير من الذين نجوا فقدوا أطرافهم، مضيفًا: "معظم الأطفال الذين نجوا كانوا يعانون من إصابات عصبية وإصابات وعائية، وهي سبب رئيسي للبتر. تُصاب الأوعية الدموية أو الأعصاب، ويأتون بعد يوم وتكون الساق أو الذراع ميتة".

وأخرج الجراح الأسترالي سانجاي أدوسوميلي، الذي عمل في مستشفى الأقصى في وسط غزة في نيسان/أبريل، شظايا مكونة من مكعبات معدنية صغيرة بحجم ثلاثة ملليمترات أثناء عملية على صبي صغير. ووصف الجروح الناتجة عن الأسلحة المتجزئة بأنها تتميز بشظايا الشظايا التي تدمر العظام والأعضاء بينما تترك خدشًا فقط على الجلد.

وقال خبراء المتفجرات الذين استعرضوا صور الشظايا ووصف الأطباء للجروح إنها تتفق مع القنابل والقذائف الزرودة بـ "غلاف تفتيتي" حول الرأس الحربي المتفجر لزيادة عدد الإصابات إلى أقصى حد، وقد تم توثيق استخدامها أيضًا في الهجمات الإسرائيلية السابقة على غزة.

القذيفة إم 329 هي واحدة من عدة أسلحة تستخدمها الجيش الإسرائيلي مع إضافة التفتيت، ويبلغ طول القذيفة 750 ملم ويزن 27 كجم، وتحتوي على ست ذخائر فرعية، كل واحدة منها تحتوي على متفجرات ملفوفة بـ "بطانة تفتيت" مكونة من مكعبات التنجستن، والتي عند انفجارها، تتحطم البطانة وتندفع تلك المكعبات في جميع الاتجاهات، مغطياً دائرة بقطر 20 مترًا.

وقال تريפור بول، فني التخلص من الذخائر المتفجرة السابق في الجيش الأمريكي، إن المتفجرات تنثر

مكعبات التنجستن والكرات المعدنية التي تكون أكثر فتكاً بكثير من الانفجار نفسه، وأوضح قائلاً: “تعتبر هذه الكرات والمكعبات الأثر الرئيسي للتفتيت من هذه الذخائر، حيث يوفر غلاف الذخيرة جزءاً أصغر بكثير من تأثير التفتيت. تعتمد معظم قذائف المدفعية والقنابل التقليدية على غلاف الذخيرة نفسه بدلاً من بطانات التفتيت المضافة”.



مكعبات أُزيلت من طفل بواسطة سانجاي أدوسوميلي، جراح أسترالي يعمل في مستشفى الأقصى في وسط غزة.

وقال تريفور بول إن المكعبات المعدنية التي استعادها أدوسوميلي توجد عادة في الأسلحة المصنعة في “إسرائيل” مثل أنواع معينة من صواريخ سبايك التي تُطلق من الطائرات المسيرة، وأوضح أن روايات الأطباء عن الجروح الصغيرة متوافقة أيضاً مع القنابل الانزلاقية وقذائف الدبابات المزودة ببطانات تفتيت مثل قذيفة إم 329 أبام، المصممة لاختراق المباني، والقذيفة إم 339 التي تصفها شركة “إلبيت سيستمز” في حيفا بأنها “شديدة الفتك ضد المشاة المنزوعين”.

وأضاف أن بعض الأسلحة مصممة لاختراق المباني وقتل كل من بداخلها. ولكن عندما تُسقط في الشوارع أو بين الخيام، لا يكون هناك احتواء من هذا القبيل.

وقال بول: “المشكلة تكمن في كيفية استخدام هذه الذخائر الصغيرة، فحتى الذخيرة الصغيرة نسبيًا المستخدمة في مكان مزدحم، خاصة مكان بدون حماية ضد التفجيت، مثل مخيم اللاجئين بالخيام، يمكن أن تؤدي إلى وفيات وإصابات كبيرة”.

وحددت منظمة العفو الدولية أول استخدام للذخيرة المحشوة بالمكعبات المعدنية المستخدمة في صواريخ سبايك في غزة عام 2009؛ حيث قالت منظمة العفو في تقرير في ذلك الوقت: “يبدو أنها مصممة لإحداث أكبر قدر من الإصابات، وفي بعض النواحي، تبدو نسخة أكثر تطورًا من الكرات المعدنية أو المسامير والصواميل التي غالبًا ما تقوم الجماعات المسلحة بحشوها في الصواريخ البدائية والقنابل الانتحارية”.

وأشار بول إلى أن الأسلحة المزودة ببطانات تفجيت هي “ذخائر صغيرة نسبيًا” مقارنة بالقنابل التي لها منطقة انفجار واسعة وألحقت أضرارًا أو دمرت أكثر من نصف المباني في غزة. ولكن نظرًا لأنها محشوة بمعدن إضافية، فهي قاتلة للغاية في المنطقة المجاورة مباشرة. وعادةً ما تقتل شظايا صاروخ سبايك وتصيب بجروح بالغة في دائرة قطرها 20 مترًا (65 قدمًا).

وقال خبير آخر في الأسلحة، رفض ذكر اسمه لأنه يعمل أحيانًا لحساب الحكومة الأمريكية، إن استخدام هذه الأسلحة في مناطق غزة المكتظة بالمدنيين موضع تساؤل، وأضاف: “هناك ادعاء بأن هذه الأسلحة أكثر دقة وتحد من الإصابات في منطقة أصغر. ولكن عندما تُطلق في مناطق ذات كثافة سكانية عالية حيث يعيش المدنيون في العراء دون مأوى، يعرف الجيش أن معظم الضحايا سيكونون من المدنيين”.

وردًا على الأسئلة حول استخدام الأسلحة التفجيتية في المناطق ذات الكثافة السكانية العالية، قال الجيش الإسرائيلي إن القادة العسكريين ملزمون “بالنظر في وسائل الحرب المختلفة التي تكون قادرة على تحقيق هدف عسكري محدد، واختيار الوسائل التي يُتوقع أن تسبب أقل ضرر عرضي في ظل الظروف”.

وأضاف الجيش الإسرائيلي: “يبدل جيش الدفاع الإسرائيلي جهودًا مختلفة لتقليل الأضرار التي تلحق بالمدنيين إلى أقصى حد ممكن في ظل الظروف العملياتية السائدة في وقت الضربة”.

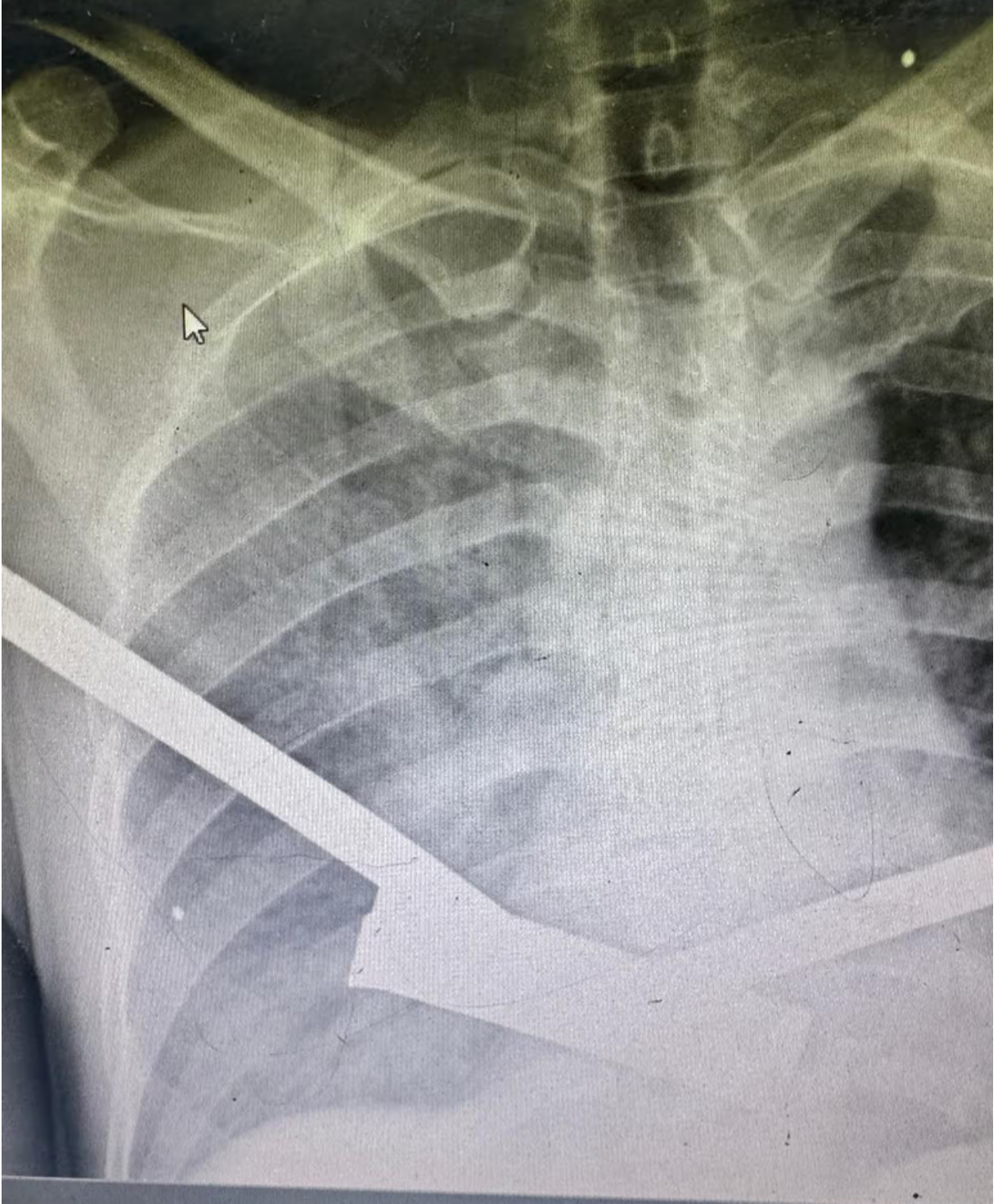
وأوضح: “يقوم الجيش الإسرائيلي بمراجعة الأهداف قبل الضربات ويختار الذخيرة المناسبة وفقًا للاعتبارات العملياتية والإنسانية، مع مراعاة تقييم الميزات الهيكلية والجغرافية ذات الصلة للهدف، وبيئة الهدف، والآثار المحتملة على المدنيين القريبين، والبنية التحتية الحيوية في المنطقة، والمزيد”.

وقالت وكالة الأمم المتحدة للطفولة (اليونيسف) إن أعدادًا “مذهلة” من الأطفال أصيبوا في هجوم إسرائيل على غزة. وتقدر الأمم المتحدة أن إسرائيل قتلت أكثر من 38,000 شخص في غزة في الحرب الحالية، منهم 8,000 على الأقل تأكد أنهم أطفال، على الرغم من أن الرقم الفعلي قد يكون أعلى

بكثير. وقد أصيب عشرات الآلاف بجروح.

وفي حزيران/يونيو، أضافت الأمم المتحدة إسرائيل إلى قائمة الدول التي ترتكب انتهاكات ضد الأطفال أثناء النزاع، ووصفت حجم القتل في غزة بأنه "غير مسبوق من حيث الحجم والشدة للانتهاكات الجسيمة ضد الأطفال"، خاصة من قبل القوات الإسرائيلية.

واستذكر الجراحون العديد من الحالات التي كانت إصابات خطيرة للأطفال عندما هبطت الصواريخ في أو بالقرب من المناطق التي يعيش فيها مئات الآلاف من الفلسطينيين في خيام بعد أن تم طردهم من منازلهم بسبب الهجوم الإسرائيلي.



صورة أشعة لرجل تحتوي على قطع صغيرة من الشظايا (النقاط البيضاء) في جسده.

ووصف بيرلوتر مواجهة جروح مماثلة بشكل متكرر، وقال: "كان معظم مرضانا تحت سن 16 عامًا، وكان جرح الخروج لا يتعدى بضع ملليمترات، وجرح الدخول بنفس الحجم أو أصغر، ولكن يمكن رؤيته بسرعة عالية جدًا بسبب الضرر الذي يسببه داخل الجسم. فعندما يكون لديك شظايا صغيرة متعددة تسافر بسرعات جنونية، فإنها تتسبب في أضرار كبيرة للأنسجة الرخوة تفوق حجم الشظية بكثير."



وشرح أدوسوميلي كيف تم علاج طفل يبلغ من العمر ست سنوات ووصل إلى المستشفى بعد ضربة صاروخية إسرائيلية بالقرب من الخيمة التي كانت تعيش فيها أسرته بعد فرارهم من منزلهم تحت القصف الإسرائيلي؛ حيث قال الجراح إن الطفل كانت لديه جروح دقيقة لم تعط أي مؤشر على حجم الضرر تحت الجلد، وأضاف: “اضطرتُّ لفتح بطنه وصدرة. كان لديه تمزقات في رثته وقلبه وثقوب في أمعائه. وكان علينا إصلاح كل شيء. كان محظوظًا بوجود سرير في وحدة العناية المركزة. لكن، رغم ذلك، توفي هذا الصبي الصغير بعد يومين”.

وقال طبيب أمريكي كان يعمل في غرفة الطوارئ ويعمل الآن في وسط غزة، والذي لم يرغب في الكشف عن اسمه خوفًا من تهديد عمله هناك، إن الأطباء ما زالوا يعالجون جروحًا عميقة ناتجة عن شظايا التفيتت، مشيرًا إلى أنه عمل مؤخرًا على طفل يعاني من جروح في قلبه وأوعيته الدموية الرئيسية، وتراكم الدم بين أضلعه ورثته مما صعب عليه التنفس.

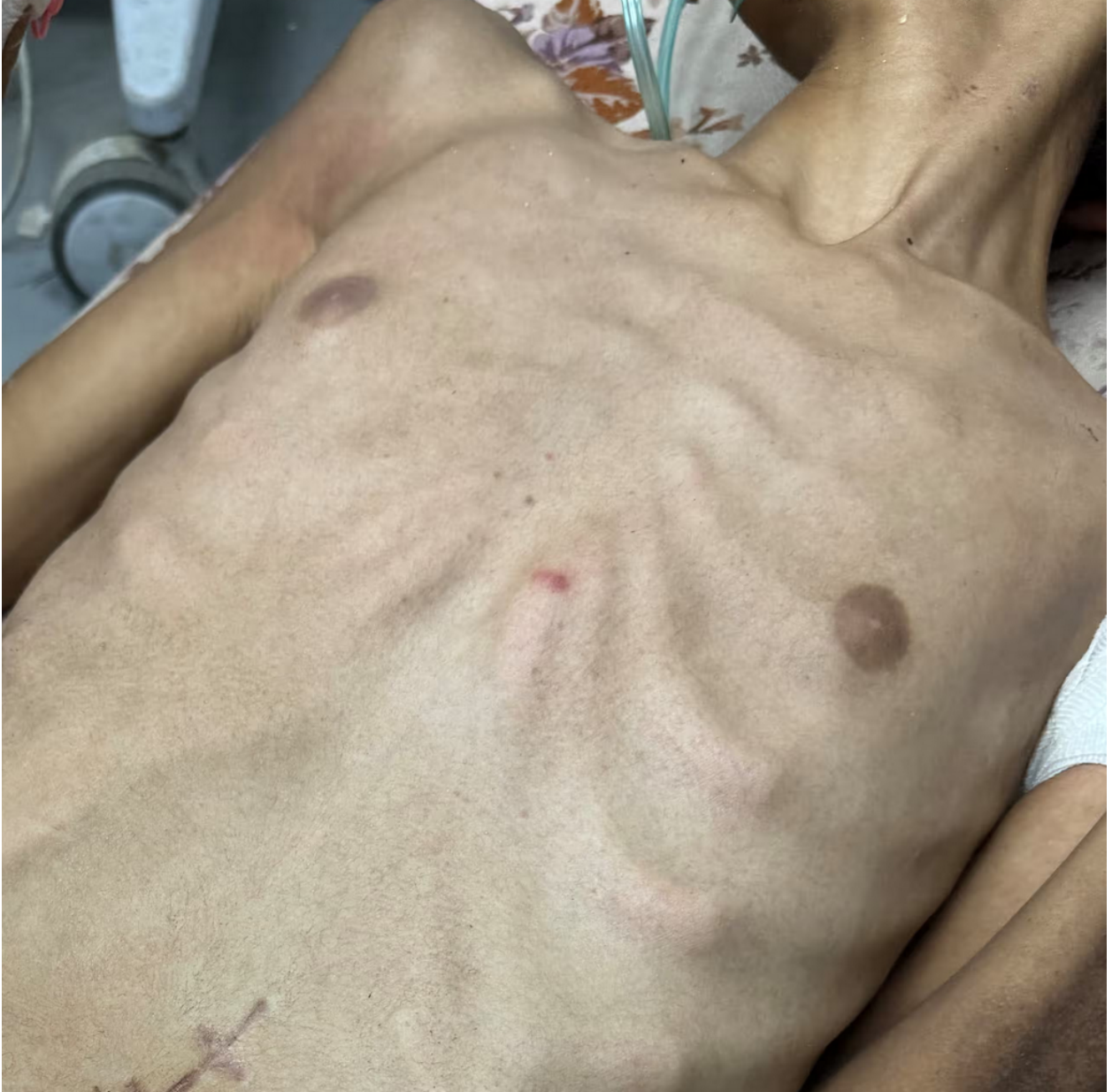وقال صيدوة إن “حوالي نصف المرضى الذين اعتنينا بهم كانوا أطفالًا”. واحتفظ بملاحظات عن عدة حالات، بما في ذلك فتاة تبلغ من العمر تسع سنوات، تدعى جوري، تعرضت لإصابات خطيرة بسبب شظايا في غارة جوية على رفح، مبيئًا بقوله: “وجدنا جوري تحتضر بسبب تعفن الدم في زاوية، فأخذناها إلى غرفة العمليات ووجدنا أن كلا من رديها كان مفتوحًا تمامًا، وكانت العظمة السفلى في حوضها مكشوفة على الجلد، كانت هذه الجروح مغطاة بالديدان، وكانت ساقها اليسرى قد فقدت قطعة كبيرة من العضلات في الجهة الأمامية والخلفية للساق، وحوالي بوصتين من عظم الفخذ، وكان العظم في الساق مفقودًا تمامًا”.

وتابع صيدوة قائلاً إن الأطباء تمكنوا من إنقاذ حياة جوري وعلاج صدمة تعفن الدم، ولكن من أجل إنقاذ ما تبقى من ساقها، اضطر الجراحون إلى تقصيرها خلال عمليات متكررة.

المشكلة، كما قال صيدوة، هي أن جوري ستحتاج إلى رعاية مستمرة لسنوات قادمة ومن غير المحتمل أن تجدها في غزة، وقال: “تحتاج إلى تدخل جراحي متقدم كل عام إلى عامين مع نموها لإعادة عظم الفخذ الأيسر إلى الطول اللازم ليطلق ساقها اليمنى، وإلا فإن المشي سيكون مستحيلًا، وإذا لم تخرج من غزة، إذا نجت على الإطلاق، ستكون مشلولة بشكل دائم وكامل”.

وقال أدوسوميلي إن الأسلحة التفيتتية أسفرت عن عدد كبير من عمليات البتر بين الأطفال الذين نجوا، وأضاف: “كان عدد عمليات البتر التي اضطررنا إلى القيام بها لا يصدق، خاصة بين الأطفال. الخيار الذي لديك لإنقاذ حياتهم هو بتر ساقهم أو أيديهم أو أذرعهم. كان تدفقًا مستمرًا من عمليات البتر كل يوم”.

وأجرى أدوسوميلي عملية لطفلة تبلغ من العمر سبع سنوات أصيبت بشظايا من صاروخ سقط بالقرب من خيمة أسرتها.



صبي يبلغ من العمر 15 عامًا يعاني من سوء التغذية وله جرح دقيق في منتصف صدره.

وأفاد أدوسوميلي: “جاءت الفتاة وذراعها اليسرى مبتورة بالكامل، وأحضرت عائلتها الذراع ملفوفة في منشفة وموضوعة في حقيبة، وكانت لديها إصابات شظايا في بطنها، لذا اضطررت لفتح بطنها والتحكم في النزيف. انتهى الأمر ببتن ذراعها اليسرى..”

وتابع: “نجت، لكن السبب الذي يجعلني أتذكرها هو أنه بينما كنت أندفع إلى غرفة العمليات، ذكرتني بابنتي وكان من الصعب جدًا قبول ذلك عاطفيًا.”

وقدرت اليونيسف أنه في الأسابيع العشرة الأولى من النزاع وحده فقد حوالي 1000 طفل ساقًا واحدة أو كلا الساقين بسبب عمليات البتر.

وقال الأطباء إن العديد من الأطراف كان يمكن إنقاذها في ظروف أكثر طبيعية، لكن نقص الأدوية وغرف العمليات قيد الجراحين على إجراء عمليات طارئة لإنقاذ الأرواح. وبعض الأطفال تحملوا

عمليات البتر دون تخدير أو مسكنات للألم مما أعاق تعافيتهم بجانب تحديات الالتهابات المتفشية بسبب الظروف غير الصحية ونقص المضادات الحيوية.

وقال أدوسوميلي إن النتيجة كانت أن بعض الأطفال الذين تم إنقاذهم على طاولة العمليات ماتوا لاحقاً عندما كان يمكن إنقاذهم في ظروف مختلفة.

وأضاف: “الجزء المحزن هو أنك تفعل ما تستطيع لمحاولة مساعدة هؤلاء الأطفال. لكن في نهاية اليوم، وبسبب اكتظاظ المستشفى ونقص الموارد في العناية المركزة، ينتهي بهم الأمر بالموت لاحقاً”.

المصدر: [الغارديان](#)

رابط المقال : <https://www.noonpost.com/227855/>